Lane Medical Library

Aus dem Gerichtlich-Medizinischen Institut der Universität München
(Vorstand: Professor Dr. H. Merkel)

Über Commotio cordis mit plötzlichem Tod nach stumpfer Gewalteinwirkung auf den Brustkorb

Inaugural-Dissertation

zur

Erlangung der Doktorwürde in der gesamten Medizin

verfaßt und einer

Hohen medizinischen Fakultät der Bayerischen Ludwig-Maximilians-Universität zu München

vorgelegt von

L. Böhmisch,
z. Z. Assistenzarzt am Knappschaftskrankenhaus Klettwitz (N.-L.)

München 1936
Universitäts-Buchdruckerei Dr. C. Wolf & Sohn

Aus dem Gerichtlich-Medizinischen Institut der Universität München
(Vorstand: Professor Dr. H. Merkel)

Über Commotio cordis mit plötzlichem Tod nach stumpfer Gewalteinwirkung auf den Brustkorb

Inaugural-Dissertation

zur

Erlangung der Doktorwürde in der gesamten Medizin

verfaßt und einer

Hohen medizinischen Fakultät der Bayerischen
Ludwig-Maximilians-Universität zu München

vorgelegt von

L. Böhmisch,
z. Z. Assistenzarzt am Knappschaftskrankenhaus Klettwitz (N.-L.)

München 1936
Universitäts-Buchdruckerei Dr. C. Wolf & Sohn

Gedruckt mit Genehmigung der Medizinischen Fakultät
der Bayer. Ludwig-Maximilians-Universität zu München

Referent:
Prof. Dr. H. Merkel

Tag der mündlichen Prüfung:
21. Dezember 1936

Überblick über die Einwirkung stumpfer Brustkorbverletzungen auf das Herz. Begriff der Commotio cordis.

In unserem Zeitalter der Technik häufen sich die Verletzungen durch stumpfe Gewalteinwirkung auf den Brustkorb wie Sturz aus der Höhe, Überfahrenwerden, Erdrückung, Verschüttung, Explosion, Einklemmung zwischen schweren Gegenständen, Schläge und Stöße auf die Brust, usw.

Bei einem Material von 1000 Brustkorbverletzungen konnte Urbach[1]) bei der Sektion in 185 Fällen Verletzungen am Herzen feststellen, wobei in 95,6 % sich zugleich Lungenverletzungen fanden, während dabei der knöcherne Brustkorb bei Erwachsenen in 6,6 %, bei Kindern sogar in 50 % unverletzt geblieben war, ein Befund, der sich mit den Feststellungen Wehners[2]) deckt, daß bei stumpfen Brustwandtraumen das Brustbein und die Rippen von Jugendlichen relativ selten verletzt sind. In den übrigen 815 Fällen von Urbach war das Herz ohne Läsionen. Aus der Zeit vom 1. Januar 31 bis zum 1. August 34 hat Hallermann[3]) bei einer Gesamtzahl von 3751 Leichenöffnungen im Berliner Gerichtsärztlichen Institut 467 Fälle von Brustverletzungen durch stumpfe Gewalt zusammengestellt, die in 124 Fällen, das ist in 26,5 %, zu Herzverletzungen geführt hatten. Über die im Sektionsmaterial des Gerichtlich-Medizinischen Institutes München aus den Jahren 1912 bis 1934 enthaltenen 48 Fälle von Verletzungen des Herzens und des Herzbeutels bei stumpfer Gewalteinwirkung auf den Brustkorb hat Jordan[4]) zusammenfassend berichtet. Die bei der Sektion am Herzen gefundenen Verletzungen werden von den angegebenen Autoren als Quetschungs- und Berstungsrupturen, Blutungen in Endo-, Myo- und Epicard und in Klappen, Einrisse in Klappen und Endocard, Herzbeutelrupturen beschrieben.

Die Einwirkung der stumpfen Gewalt auf das Herz kommt zustande — abgesehen von direkter Verletzung durch Knochenfragmente bei Rippen- und Brustbeinbrüchen — durch unmittelbare Quetschung des Herzens zwischen Brustkorb und Wirbelsäule, durch Platzwirkung und Berstung, durch Zugwirkung und Zerrung (besonders beim Fliegertod) und durch Erschütterung (Commotio). Für den Wirkungsmechanismus ist wichtig: 1. Art und Ort der Gewalteinwirkung, auf welchen Umstand wir noch bei der Besprechung der Commotio cordis zu sprechen kommen, 2. der augenblickliche Füllungszustand des Herzens. Merkel[5]) hat darauf hingewiesen, daß das systolisch kontrahierte Herz gequetscht wird, während unter derselben Gewalteinwirkung das diastolisch gefüllte Herz nach hydrodynamischen Gesetzen bersten wird, und Revensdorf[6]) konnte an der Leiche bei Eindrückung der Brust im Schraubstock,

wobei das Brustbein ganz an die Wirbelsäule angepreßt wurde, Vorhofrupturen nur hervorrufen, wenn das Herz vorher mit Flüssigkeit gefüllt wurde.

Ein Fall einer isolierten Myocardblutung oder einer anderen leichteren Herzverletzung als Todesursache findet sich nicht bei Urbach, Hallermann oder Jordan. Diese Tatsache weist darauf hin, daß solche Verletzungen offenbar meist überstanden werden. In der Tat zeugen die Erfahrungen der Chirurgen von einer großen Toleranz des Herzens, die ja überhaupt die Erfolge der Herzchirurgie ermöglicht. Seit Ludwig Rehns erster erfolgreicher Herznaht (1896) wurde diese Operation oft mit vollem Erfolg ausgeführt und über Beispiele von im Herzen eingeheilten Fremdkörpern verfügt wohl jede größere Klinik. Nach der bekannten Zusammenstellung über 452 Herzverletzungen von Georg Fischer[7]) heilt die Wunde in 11 % spontan und Merkel[5]) berichtet von 10 Fällen, die eine Eröffnung des Herzens 5—25 Tage überlebten. Im Tierversuch konnte Elsberg[8]) nachweisen, daß das völlige Spalten des unteren Herzabschnittes, ja sogar die teilweise Resektion des Ventrikels mit nachfolgender Naht von den Tieren überstanden wurde. Zusammenfassend kann gesagt werden: „Der Frühtod schließt sich an schwerste Verwundungen an, die den anatomischen Zusammenhang des Herzens und darum seine Kontraktionsfähigkeit und Arbeitsfähigkeit schlagartig aufheben. Auch Schädigungen der Innervation führen trotz kleiner Herzwunde plötzliches Ende herbei" (Sauerbruch).[9]) Bemerkenswert ist, daß Brusttraumen ohne augenblickliche alarmierende Erscheinungen vorübergehen können. Erst die spätere Beobachtung erweist die Tatsache der erfolgten organischen Schädigung des Herzens durch Entwicklung einer Myocardschwiele oder eines Klappenfehlers. Im allgemeinen gilt der Grundsatz, daß der Zustand bei nicht sofort tödlichen Herzverletzungen zunächst ein leidlicher ist, und sich erst allmählich verschlimmert.

Aus der Reihe der Herzverletzungen hebt sich nun die Commotio cordis heraus als „Effekt eines heftigen Stoßes auf die Brust, ohne daß erhebliche materielle Veränderungen der Wandung und der Binnenorgane zu finden wären" (Riedinger).[10]) Dieser Effekt wird von Riedinger[10]), [11]) klassisch geschildert: „Wohl in den meisten Fällen geht der Insult spurlos an den Betroffenen vorüber. In andern Fällen stürzen sie wie leblos zusammen, werden blaß und kühl, der Puls klein, kaum fühlbar, verlangsamt, aussetzend, die Atmung oberflächlich, hastig und unregelmäßig. Viele erholen sich rasch wieder, bei andern dauert es länger und einzelne kommen nicht wieder zum Bewußtsein, sondern gehen fast unmittelbar nach dem Stoße zugrunde."

Die Commotio cordis ist demnach gekennzeichnet:

1. durch das sofort nach dem stumpfen Brusttrauma „schockartige" Auftreten schwerer cardiovasculärer und sekundärer cerebraler Erscheinungen, die unmittelbar in den Tod übergehen können,

2. durch das Fehlen jeder oder wenigstens erheblicher materieller Herzveränderungen. Was die durch die stumpfe Gewalteinwirkung gesetzten pathologisch-anatomischen Folgezustände am Herzen anbetrifft, so erweitern wir die Definition Schürmayers[12]): „Erschütterung — commotio — ist eine momentane Veränderung der gegenseitigen Lage der Teile eines Organs durch Fortleitung der durch eine mechanische Gewalt hervorgebrachten schwingenden Bewegungen auf einen entfernten Teil. Dabei sind keine objektiv physischen Merkmale vorhanden, sondern nur die begleitenden Symptome verraten die Commotio". Wir rechnen zur Commotio auch die Fälle mit leichteren Herzverletzungen, soweit durch letztere der plötzliche Tod nicht erklärt werden kann; daraus ergibt sich, daß zwischen Commotio und Contusio cordis fließende Übergänge bestehen.

Natürlich haben die Fälle von Commotio cordis mit plötzlichem Tod von jeher großes Interesse erregt. Ein solcher Fall, für dessen Überlassung ich Herrn Professor Merkel zu größtem Dank verpflichtet bin, gab Veranlassung, die im Schrifttum veröffentlichten Fälle zu sammeln und die Frage nach den Vorgängen im Herzen bei diesem tödlichen Geschehen unter Zuhilfenahme des Tierexperiments und der über Tierexperimente erschienenen einschlägigen Arbeiten zu behandeln.

Casuistisches.

1. Riedinger zitiert einen Fall Nelatons[13]): Ein Mann zog einen Wagen. Der Riemen riß und er stürzte mit voller Wucht zu Boden und war sofort tot. — Bei der Autopsie fanden sich keine Veränderungen am Herzen. Leider fehlen Angaben über den Zustand der Bauchorgane und des Gehirns.

2. Senator[14]) veröffentlicht einen Unfall durch Hufschlag. Ein Trainsoldat hatte ein Pferd anzuschirren. Das Pferd fand man frei herumlaufend und den Mann tot außerhalb des Stalles liegend. Bei der Autopsie zeigte sich ein Bruch der inneren Brustbeintafel, während die äußere Fläche und die Haut keine Verletzung aufwies, und darunter zwischen Sternum und Herzbeutel ein gänseeigroßes Blutextravasat. Abgesehen von alten Verwachsungen im Brustfellsack kein pathologischer Befund an den inneren Organen.

3. Jonesku[15]) berichtet einen tödlichen Unfall bei einem jungen Mann, der in seiner Jugend an Rheumatismus gelitten hatte. Dieser erlitt aus nächster Nähe einen heftigen Wurf mit einem Knüttel gegen die Herzgegend und fiel sofort tot um. — Die Sektion ergab keine anatomisch nachweisbare Herzverletzung. Es fanden sich aber zahlreiche alte, myocarditische Herde. Am Gehirn und an den Bauchorganen nichts Pathologisches.

4. Reubold[16]) teilt den Obduktionsbefund bei einem alten Mann mit, der nach einem kurzen, heftigen Stoß gegen den oberen, vorderen Teil der Brust sofort hingestürzt war. Als man ihm nach

$1^1/_2$ Minuten zu Hilfe kam, gab er schon kein Lebenszeichen mehr von sich. — Bei der Sektion konnte keine Verletzung der Brustorgane festgestellt werden. An den Semilunarklappen waren kalkig verdickte Stellen. Am Hinterkopf fand sich eine $3^1/_2$ cm lange Wunde der Weichteile, am Schädel selbst aber keine Fissur. Das Gehirn zeigte sich vollkommen frei; nur die Pia mater wies leichte „Extravasationen, wie hingewischt", auf.

5. Meola[17]) erzählt von einem Patienten, der nach einer Diabeteskur auf seinem ersten Spaziergang von einem Steinwurf auf das Manubrium sterni getroffen wurde. Er sank sofort tot um. — Leider haben wir keinen Sektionsbefund.

6. Haberda[18]) hatte Gelegenheit einen Fall zu beobachten: Ein 28jähriger Mann wurde durch einen Hufschlag auf die Brust getötet. — Es fand sich bei der Autopsie eine Fraktur der 4. und 5. Rippe links; außen am Herzen, unterhalb des linken Herzohrs und in der vorderen Längsfurche eine bohnengroße Suffusion neben zahlreichen, punktförmigen Ekchymosen. Im Herzinnern waren zwei kleine Einreißungen des Endocards im Vorhofseptum rechts und seichte Einrisse am wandständigen Papillärmuskel der linken Kammer. In den beiden Vorhöfen locker geronnenes Blut. Die Lungen waren etwas durchfeuchtet.

Bei einem zweiten, von Haberda angegebenen Fall (Tod nach Auffallen einer schweren Last auf die Brust) findet sich, wiewohl bei Commotio cordis angeführt, kein Sektionsbefund angegeben.

7. Fraenkel[19]) veröffentlichte 1922 folgenden Fall: Ein 23jähriger Unterwachtmeister hatte auf der Kasernenstube mit einem Kameraden eine freundschaftliche Boxerei begonnen. Sie waren in Nahkampf geraten und hatten sich gegenseitig den Rücken bearbeitet. Plötzlich fiel er hintenüber, streckte sich und starb, bald nachdem er auf sein Bett gelegt worden war. — Aus dem Sektionsbericht sei angeführt: Ein 178 cm großer, kräftiger Mann, ohne äußere Verletzungen. Die Galea war hyperaemisch. Zwischen Schädelraum und Gehirn bestand kein Mißverhältnis. In den Sinus der Dura war flüssiges Blut. Das Herz hatte einige subendocardiale Ekchymosen. Die linke Kammer war etwas hypertrophisch bei einer Aortenbreite von 6 cm über den Klappen. Es wog 420 g und war sonst ganz gesund. Die Aortenintima im aufsteigenden Teil war leicht verfettet. Im Herzen fanden sich, hauptsächlich in den Vorhöfen, gegen 100 ccm flüssiges Blut und aus den Gefäßen flossen noch etwa 150 ccm nach. An den Lungen bestand Hyperämie, an den Bronchien bis in die feineren Äste akute Bronchitis mit viel Schleim und stark geröteter Schleimhaut. Die Thymusdrüse war groß, lymphatisch und 50 g schwer. Die Lymphdrüsen am Hals waren höchstens erbsengroß, ebenso im Mediastinum; die Gaumenmandel 3 cm lang, hart. Die linke enthält etwas eiterähnliche Flüssigkeit. Die Zungenbalgdrüsen vergrößert, die Schilddrüse ohne Abweichung. Die 12,5 : 9 : 3,5 cm große Milz hatte leicht

vermehrte Follikel. Die Mesenterialdrüsen und Follikel waren nicht geschwollen. An den Nebennieren makroskopisch nichts Auffallendes. Die Nieren waren sehr hart und blutreich. Der Magen leer und fest kontrahiert. Die Leber ohne Besonderheiten, die Aorta descendens von normaler Weite. — Wegen des fehlenden anatomischen Befundes schließt Fraenkel auf „Chocktod" und nimmt als disponierendes Moment den aus der großen, lymphatischen Thymusdrüse erkennbaren Status thymo-lymphaticus an. „Ausgelöst hat den Shock die Behämmerung des Rückens, von dem aus Herzwirkung nicht unmöglich erscheint, wenn auch ihr Weg nicht genau angegeben werden kann. Daß vom Rücken aber eine Wirkung auf die in der Brusthöhle verlaufenden Nerven, besonders Vagus und Phrenicus möglich ist, kann man aus der bekannten, volkstümlichen Hilfe gegen den Schluckkrampf und zur Beförderung der Expektoration entnehmen, deren rein psychische Wirkung nicht erwiesen ist. Außerdem ist an eine ungewöhnliche Empfindlichkeit des Sympathicus zu denken" (Fraenkel). Aus dem Befund der subendocardialen Ekchymosen kann nicht mit Sicherheit auf eine direkte traumatische Einwirkung auf das Herz im Sinne von Rißblutungen gesprochen werden, eher noch könnten diese nach Dietrich[20]) gedeutet werden als ischämisch, indem durch das Trauma Gefäßkrämpfe ausgelöst werden, die durch Kontraktion der Arteriolen das Blut in die Kapillaren und Venen pressen und diese zum Bersten bringen. Da nach Naegeli und Henschen[21]) eine Contrecoupwirkung im Thorax nicht vorstellbar ist, wird man in diesem Fall bei Gewalteinwirkung auf den Rücken weniger von einer Commotio cordis als von einer Commotio thoracica reden können.

8. Pauf Tyrell[22]) beschreibt aus dem gerichtsärztlichen Institut in Düsseldorf einen Fall: Ein 34jähriger Mann erhielt bei einem freundschaftlichen Boxen einen Schlag gegen die Brust. Er taumelte zurück und glitt langsam zu Boden, atmete schwer und Schaum stand ihm vor dem Mund. Er verlor schnell die Farbe, verdrehte die Augen und bekam ein bläuliches Aussehen. Bis sein Partner um einen Arzt gerufen hatte und wieder zu ihm kam, war er schon tot. — Aus dem Sektionsprotokoll: Die Leiche eines 34jährigen Mannes, 170 cm lang, regelmäßig gebaut, mit geringem Fettpolster und kräftiger Muskulatur. Äußere Verletzungen fanden sich, außer an Ober- und Unterlippe, an der Brust in der Mittellinie und an der linken Seite, 8 cm über der linken Brustwarze als gruppenförmig angeordnete, kleine, dunkelrote Hautabschürfungen, je 1 bis 3 mm groß, dicht gedrängt nebeneinander stehend. Im linken Brustmuskel unter der beschriebenen Hautabschürfung findet sich eine 2 : 2 cm große Blutung. Das Herz war schlaff, hell-braunrot, 11 : $9^1/_2$: 5 cm groß. Die Herzhöhlen mit flüssigem Blut gefüllt. Das Herzfleisch dunkelgrau-rot, links bis 11 mm, rechts bis 4 mm dick. Innenhaut und Klappen zart. Kranzadern, Aorta mit zarter

Innenhaut. Linke Lunge groß und schwer, außen glatt und blaurot, Schnittfläche mehr braun- und schwarz-rot. Es fließt massenhaft feinschaumige, dunkelrote Flüssigkeit ab. Luftröhre auch mit dieser schaumigen, roten Flüssigkeit gefüllt. Lungengewebe überall elastisch. Rechts der gleiche Befund. Thymusdrüse auffallend groß, 9:4:1 cm, dunkelbraun-rot. Mandeln kirschgroß. Milz 14:9:4 cm groß, fest, dunkelbraun-rot, Schnittfläche mit deutlich sichtbaren Follikeln. Harte Hirnhaut gespannt, weiche Hirnhaut durchsichtig, Blutadern halb gefüllt. Schlagadern an der Hirngrundfläche zartwandig, leer. Großhirn ebenmäßig, ziemlich fest; Mark weiß, Rinde grau-rötlich, Seitenhöhlen ohne Erguß. Gefäßplatte, Adergeflechte dunkelrot. Dritte und vierte Höhle leer. Gehirnkanten, Hirnstamm, Kleinhirn deutlich gezeichnet. Blutleiter am Schädelgrund mit flüssigem Blut gefüllt. — Die vom Pathologischen Institut ausgeführte histologische Untersuchung des Herzens ergab keinen pathologischen Befund.

Tyrell nimmt als Todesursache Shock an, indem es durch Reizung des Vagus und die durch den mechanischen Klopfreiz bedingte Gefäßerweiterung des Splanchnicus zum Herzstillstand gekommen sein sollte.

9. Einen weiteren Fall veröffentlichte Felix Deutsch[23]): Ein 26jähriger Berufsboxer, der seit seinem 19. Jahr als Boxer tätig, mit 21 Jahren Berufsboxer wurde und in seiner Klasse mehrmals Meister war, erhielt im Ring in der 3. Runde einen Herzhaken, d. h. einen gegen die Herzspitze gelandeten Schlag. Er stürzte sofort zusammen und wurde nach den Regeln ausgezählt. Erst nachher bemerkte man, daß der Schlag seinen Tod herbeigeführt hatte. — Aus dem Obduktionsbericht: 180 cm langer, 77 kg schwerer Mann mit sehr kräftigem Körperbau, ausgezeichnet entwickelter Muskulatur, der Brustkorb hochgewölbt. Die harten Hirnhäute glatt, in den Blutleitern reichlich flüssiges Blut. Die weichen Hirnhäute sichtlich blutreicher, das Gehirn feuchter und blutreicher. Die Schlagadern am Gehirngrund vollkommen zart. Die linke Brusthöhle enthielt Luft. Das Lungenfell ist in den vorderen Gebieten, besonders in der Umgebung des Herzens, auffallend trocken. Das vordere Mittelfeld zeigt hie und da hanfkorngroße, in Gruppen vereinigte, dunkelrote, sehr zarte Blutungen. Das Lungengewebe ist blutreich, überall lufthaltig. Die Blutgefäße enthalten flüssiges, schwarz-rotes Blut. Das Herz ist größer, doch sind seine Räume nicht erheblich erweitert. Es ist starr und enthält in allen Räumen nur flüssiges Blut. Gewicht 382 g. Die linke Kammerwand ist sehr beträchtlich (16 bis 17 mm), die rechte Kammerwand nur wenig dicker. Das Herzfleisch ist blaß, grau-rot, feucht, ziemlich fest, zeigt auf der Schnittfläche guten Glanz. Die Klappen des Herzens sind vollkommen zart und schlußfähig. Die Aorta ist glatt, sehr zartwandig, dünn, sehr dehnsam, mißt über den Klappen 60 mm, an der Aortenenge 40 mm, am Zwerchfelldurch-

tritt 42 mm im Umfang. Die Herzkranzadern sind vollkommen zart. Die Schilddrüse ist mäßig groß (30 g), das Briesel klein, flach, blutreich (12 g). Die Leber ist beträchtlich dicker und im ganzen vergrößert (2242 g), plumprandig. Sie ist auf der Ober- und Unterfläche dunkelrot-braun, mit deutlich violettem Stich. Auf der Schnittfläche sind die Läppchen deutlich dunkler und in der Mitte merklich eingesunken. Die Milz ist erheblich größer (16:10:5,5), wiegt 345 g! Sie ist ungemein derb, auf der Schnittfläche schwarzrot, mit leicht vermehrtem Bindegewebe und punktförmigen grauen Milzkörperchen. Die Nebennieren sind lipoidreich, etwas dicker. Die Nieren im ganzen größer (die rechte wiegt 183 g, die linke 185 g), dicker, derb und glatt. Die Kapsel haftet fest. Die Harnwege sind frei. Magen und Darm ohne krankhaften Befund. — Herz vergrößert, ohne erhebliche Erweiterung. Kreislaufstauung an Leber, Milz und Nieren. Leichte Unterentwicklung der Schlagader. — Die Vergrößerung des Herzens, die für einen Boxer ungewöhnlich ist, erklärt Deutsch daraus, daß der Verstorbene sehr viel Leichtathletik getrieben hatte, besonders „das Laufen über die Maßen forciert hatte". So hatte er einige Tage vorher einen 10000-Meter-Lauf gemacht. Der Boxer pflegte bei seinen Kämpfen sehr aufgeregt zu sein. An dem betreffenden Tag war er blaß, aufgeregt und allem Anschein nach übermüdet. — Warum der Schlag gegen die Herzspitze, der doch erlaubt ist, hier zum Tode geführt hat, erklärt der Verfasser aus einer schon bestehenden „Flimmerbereitschaft" des Herzens, die dann durch die Commotio cordis zum Kammerflimmern führte. Die Flimmerbereitschaft sei zu erklären aus der bekannten Neigung hochtrainierter Sportsleute zu erhöhtem Vagustonus, der in einer oft beträchtlichen Bradycardie manifest werde. Dieser Tonus hätte durch den Kampf selbst eine Steigerung erfahren. Dazu komme die psychische Erregung, die bekanntermaßen durch Vermittlung der Herznerven zum Herzstillstand führen könne. Der Stoß selbst könne bewirkt haben, daß vorübergehend ein umschriebener Bezirk unter schlechte Ernährung gesetzt war und nun die Reizbildung gestört wurde.

10. Als weiterer Fall ist zu erwähnen eine Notiz von Meixner[24]): „An eine gewisse Empfindlichkeit des Herzens gegen Erschütterung zu glauben, hat mich folgende Beobachtung veranlaßt: Zwei junge Burschen boxten miteinander zum Scherz. Plötzlich stürzte der eine zusammen, wie sein Partner angab, nach einem Schlag auf die Brust. An der Leiche fand sich keine andere Verletzung als eine umschriebene Durchblutung am vorderen Rande des Oberlappens der linken Lunge, meiner Erinnerung nach von der Ausdehnung eines halben Talers, etwa in Herzhöhe, der nicht anders als durch Quetschung zu erklären ist."

11. E. v. Cseh[25]) beschrieb folgenden Fall: Ein 22jähriger Soldat wurde während einer Felddienstübung vom Hufschlag eines vor ihm gehenden Pferdes am Brustkorb getroffen. Er erblaßte und

stürzte sofort bewußtlos zusammen. Der Puls war noch etwa 1—2 Minuten zu fühlen, wie der Vorgesetzte des Soldaten angab, und setzte dann vollkommen aus. Bemühungen, den Kranken durch künstliche Atmung zu sich zu bringen, blieben erfolglos. Der ungefähr $^1/_2$ Stunde nach dem Unfall erschienene Arzt konnte nur mehr den eingetretenen Tod feststellen. — Die Obduktion, die am folgenden Tag gemacht wurde, ergab im wesentlichen folgendes: An der Leiche des 165 cm großen, sehr kräftigen Mannes linkerseits am Thorax, in der Mamillarlinie, in der Höhe der 5. Rippe, ein linsengroßer, rundlicher, scharf abgegrenzter hellroter Fleck, der auf Druck nicht verschwindet. Bei Einschneiden auf diese Stelle zeigte sich, daß die Verfärbung bis in das Corium hineinreicht und durch Berieselung mit Wasser nicht zum Verschwinden gebracht werden kann. Im subcutanen Bindegewebe findet sich keine adäquate Veränderung. Sonstige äußere Verletzungsspuren fehlen. Die Rippenknorpel lassen sich leicht durchschneiden. Rippenfraktur nicht vorhanden. Das Pericard ist in handtellergroßer Ausdehnung unbedeckt; Lungen im wesentlichen, außer einer Pleuraverwachsung, ohne Befund. Im Brustraum keine pathologische Flüssigkeitsansammlung. Im Pericard etwa 1 Eßlöffel voll einer rein gelben, transparenten serösen Flüssigkeit. Die Häute des Herzbeutels sind dünn, durchscheinend, glatt, glänzend und spiegelnd. Unter dem visceralen Blatt des Pericards, an der Vorderwand des Herzens, entsprechend dem Kammerseptum, drei Querfinger breit oberhalb der Herzspitze, befindet sich ein leinsamengroßer hellroter Fleck, welcher auf Druck nicht verschwindet; eine Incision an dieser Stelle zeigt, daß er sich kugelförmig bis in das subpericardiale Fettgewebe erstreckt. In der Rückwand des Herzens, den Ventrikeln entsprechend, zerstreut einige ähnliche Flecke, im Sulcus coronarius aber zahllose, winzige, nadelstich- bis mohnkörnchengroße hellrote Flecken, die auf Druck nicht verschwinden. Die Ostien sind normal durchgängig, die Aortenklappe schließt, wie der Wasserversuch ergibt, gut. Gewicht des Herzens 380 g. Konfiguration normal, die Spitze wird von der linken Kammer gebildet. Linke Kammer kontrahiert, leer. Die Vorhöfe, ebenso die rechte Kammer, dilatiert und von dichtem, aber nicht vollkommen geronnenem dunkelroten Blut angefüllt. Kammermuskulatur von normaler Dicke, dicht, fest, fleischrot, Zeichnung gut wahrnehmbar, durchscheinend, von mittlerer Blutfülle. Das Endocard allenthalben dünn, membranös, durchscheinend. Die Klappen ergeben einen ähnlichen Befund. Durch das Endocard der linken Kammer, unter der Einmündungsstelle der Aorta, desgleichen unter dem hinteren Flügel der Valvula bicuspidalis, scheint ein kleinfingerdicker, dunkelroter Streifen mit gezackten Rändern durch, der auf Druck nicht verschwindet. Beim Einschneiden an dieser Stelle sehen wir, daß in der Herzmuskulatur, unter dem Endocard der linken Kammer, ein 4—5 mm breiter, dunkelroter, auf Druck sich nicht verändernder Bezirk

vorhanden ist, der bei dem oben beschriebenen Fleck beginnt und nach rechts unten gegen das Endocard der rechten Kammer zieht, ohne jedoch dieses zu erreichen. Eine genauere Besichtigung lehrt, daß die dunkelrote Farbe dieser Partie von winzigen, nadelstich- bis grieskörnchengroßen dunkelroten Fleckchen herrührt, die weder auf Druck verschwinden, noch durch Berieselung mit Wasser entfernt werden können. Pericard, Herzmuskulatur, Endocard und Klappen frei von Kontinuitätstrennungen. — Im linken siebten Intercostalraum, in der vorderen Axillarlinie, unter der Pleura parietalis, befindet sich eine, im Durchmesser 20 mm, ganz flache, die Intercostalmuskulatur nicht ergreifende dunkelrote, hämorrhagische Infiltration. Eine gleiche flache Infiltration, jedoch in der Größe von 35 mm im Durchmesser, sehen wir in der linken Scapularlinie, unter der Pleura diaphragmatica, der Ansatzstelle des Zwerchfelles entlang. — Die Thymusdrüse ist kleinfingerdick, gelappt, von blaßrosa Farbe und mäßiger Blutfülle. Milz doppelt so groß wie normal, im übrigen ohne Befund. Mesenterialdrüsen gerstenkorn- bis halberbsengroß, graurot, derb. — Histologische Schnitte, dem Gebiete des in der makroskopischen Beschreibung erwähnten roten Fleckes am Septum entnommen, zeigen, daß die Gefäße stark erweitert und strotzend von Blut sind. Und zwar betreffen diese dilatierten Gefäße Venen und Capillaren, während die Arterien nicht beteiligt sind. Die diesem Gebiet entsprechenden Muskelfasern sind stellenweise auseinandergedrängt; zwischen ihnen sind im lockeren Bindegewebe kleinere und größere Hämorrhagien zu sehen. In den sonstigen Anteilen des Herzmuskels keine pathologischen Veränderungen. Die beschriebenen geröteten Stellen sind also teils durch die capillare und venöse Blutfülle, teils durch Hämorrhagien bedingt. Die Hämorrhagien erklärt von Cseh dadurch, daß durch eine starke, infolge des Traumas bedingte, Reizung der Vasomotoren das Blut aus den sich kontrahierenden Arteriolen in die Capillaren und Venen gepreßt wird, die dem erhöhten Druck nicht standhalten und einreißen. Im Reizleitungssystem konnten histologisch weder hinsichtlich der Faserdicke, noch in bezug auf Färbbarkeit oder Struktur pathologischer Veränderungen nachgewiesen werden.

12. Zuletzt sei der Fall aus dem Beobachtungsmaterial des Gerichtlich-Medizinischen Institutes München angeführt. Nach den Akten der Gendarmeriestation schildert der einzige Augenzeuge den Unfall folgendermaßen: „Ich war mit dem nun verstorbenen, 30jährigen K. zusammen beschäftigt, mit der Kreissäge Holz zu sägen. K. bediente die Kreissäge und ich reichte ihm das Holz zu. Ich wollte mich gerade bücken, um wieder Holz aufzunehmen, als ich sah, daß K. mit den Händen an die Brustgegend griff und umzufallen drohte. Ich sprang dann sofort hinzu und fing K. auf, der sodann in Ohnmacht fiel. Den eigentlichen Vorgang des Unfalls habe ich nicht mitangesehen. Meines Erachtens ist dem K. von der

Kreissäge ein Holzstück ab- und an die Herzgegend gesprungen. Der Tote hatte in der Herzgegend einen ca. 1 qcm großen roten Flecken, der wahrscheinlich von einem abgesprungenen Holzstück herrührt." — Der sofort herbeigerufene Arzt konnte nur den inzwischen eingetretenen Tod feststellen.

Aus dem ausführlichen Bericht der gerichtlichen Sektion, die 3 Tage später, am 8. März 31 von Herrn Obermedizinalrat Prof. Dr. Ruß ausgeführt wurde, entnehme ich auszugsweise: Die Leiche eines etwa 30 Jahre alten Mannes ist 161 cm groß. Körperbau mittelkräftig, Muskulatur und Fettpolster mittelmäßig. Mißbildungen und Krankheitsrückstände nicht vorhanden. Totenflecke deutlich ausgeprägt, Totenstarre an den oberen und unteren Gliedmaßen noch vorhanden. Verwesungsgeruch wenig wahrnehmbar. Kopf normal. Nasen- und Ohrenöffnungen frei. — Verletzungen: Auf der linken Brustseite findet sich 4 cm unterhalb der Verbindungslinie der beiden Brustwarzen und 2 cm von der Mittellinie entfernt eine 2,5 cm lange und 1,5 bis 1 cm breite bräunliche Hautvertrocknung. Nach dem Einschneiden findet sich im Unterhautfettgewebe hier eine geringe Durchblutung. Fettgewebe an Brust- und Bauchhaut grau-weißlich, bis 1 cm dick. Brustmuskulatur kräftig, etwas trocken. Rippenknorpel leicht schneidbar, grau-weißlich; Rippen unverletzt. Die Lungen sind nirgends mit der Brustwand verwachsen, in den beiden Brustfellen wenig klare, gelbliche Flüssigkeit. Herzbeutel mäßig mit Fett bewachsen, zeigt an der Vorderseite verschiedene schwärzliche Blutungen, in einer Ausdehnung bis etwa zweipfennigstückgroß, jedoch die Innenfläche glatt und graurötlich; im Herzbeutel etwa 10 ccm rötliche Flüssigkeit. Das Herz ist mäßig mit Fett bewachsen und zeigt auf der Vorderseite zahlreiche bis linsengroße schwärzliche Blutungen. Auf der Unterseite sind ebenfalls zahlreiche bis erbsengroße Blutungen. Auf der rechten Kante zeigt sich eine große schwärzliche Blutunterlaufung, die 3 cm lang und 2,5 cm breit ist. Aus den großen Gefäßen und den rechten Herzabschnitten fließt viel dunkles, flüssiges Blut, ebenso links. Die linke Lunge ist ziemlich schwer, die Oberfläche graurötlich bis blaurötlich. An der Innenseite des Oberlappens, etwa in der Mitte, sind an der Vorderseite und Innenseite etwa sieben bis pfennigstückgroße, schwärzliche Blutungen, die etwa 3 mm in das Lungengewebe hineinreichen. Eine Zerreißung der Lunge hat nirgends stattgefunden. Die rechte Lunge ist ziemlich groß, gut gebläht, Oberfläche glatt, graurötlich bis blaurötlich. Schnittfläche feucht, ziemlich stark saftreich und blutreich. In den kleinen Bronchien graurötlicher Schleim. - Thymusrest normal, nicht vergrößert.

Das Herz ist faustgroß, links gut zusammengezogen; Oberfläche glatt, mäßig mit Fett bewachsen, mit zahlreichen Blutungen, die oben schon angegeben sind. Muskelfleisch kräftig, braun-rötlich. In sämtlichen Herzabschnitten wenig flüssiges Blut. Klappenapparate überall zart, ohne Auflagerungen, Kranzgefäße des Herzens leer,

Innenhaut gelblich, zart. Foramen ovale geschlossen. Große Gefäße enthalten wenig flüssiges Blut; Innenhaut gelblich und glatt. — Bauchhöhle: Milz sehr fest, Oberfläche blau-rötlich, Schnittfläche blau-rötlich, Zeichnung undeutlich. Leber gehörig groß, Oberfläche grau-rötlich, Schnittfläche braun-rötlich, ziemlich blutreich, Zeichnung verwaschen. Niere und Nebenniere ohne Besonderheit. Lymphapparate der Bauchhöhle weder vermehrt noch vergrößert. Drüsen nicht geschwollen. — Schädelhöhle: Knochen der Kopfhöhle unverletzt. Gehirnmasse weich, Windungen nicht abgeflacht, Rinde grau. In den Hirnkammern klare Flüssigkeit. Innenauskleidung zart und glatt, Großhirnganglien regelrecht angeordnet, ohne Blutungen, Vierhügel grau-weißlich und weich. Kleinhirn weich, Rinde grau, Mark weiß, Blutpunkte sehr mäßig.

Vorläufiges Gutachten: I. Der Obduzierte verstarb an Herzlähmung infolge starker Prellung des Herzens und dadurch bedingter Funktionsstörung.

II. Die Prellung ist herbeigeführt worden durch ein stumpfes Instrument, das wahrscheinlich mit großer Wucht die linke Brustseite betroffen hat.

Dieser Sektionsbefund war für die Anamnese sehr überraschend, hatte man doch mit ziemlicher Sicherheit mit einer traumatischen Herz- oder Aortenruptur oder mit innerer Verblutung gerechnet.

Epikritische Besprechung obiger Fälle. — Mechanik der Commotio. — Theorien ihrer Entstehung.

Dem Fall Nelatons kann wegen des fehlenden Sektionsbefundes des Gehirns keine zwingende Beweiskraft zugesprochen werden. Ähnlich steht es bei dem Fall Reubolds, bei welchem eine Gehirnerschütterung nicht ausgeschlossen ist. Zu dem Fall Meolas fehlt der Sektionsbefund. Die Annahme, daß durch den Steinwurf auf die Brust eine schwere Herzverletzung, z. B. eine Ruptur bei unverletztem Thorax hervorgerufen sein konnte, ist nicht von der Hand zu weisen.

Alle übrigen Fälle erfüllen die bei der Aufstellung des Begriffs der Commotio cordis gestellten Forderungen: Sofortiger tödlicher Effekt nach stumpfer Gewalteinwirkung auf den Thorax bei negativem bezw. nicht ausreichendem autoptischen Befund. Bei allen Fällen mit Ausnahme von dem Fall Fraenkels weist die Art der Gewalteinwirkung auf ihre Herzwirkung hin. So deutet in dem Fall Senators das retrosternale, über dem Herzen gelegene Hämatom zugleich auf eine Herzwirkung hin, ebenso in dem Fall Tyrrels die vorgefundene Durchblutung des linken Brustmuskels, ähnlich in dem Fall von Meixner die beschriebene Durchblutung am vorderen Rand des Oberlappens der linken Lunge. Ob die von Deutsch angeführten, im vorderen Mittelfeld befindlichen, „sehr zarten" Blutungen einwandfrei auf eine unmittelbare Gewalteinwirkung bezogen werden dürfen, möchten wir nicht unbedingt bejahen, da sich nach den Feststellungen von Lochte[26]) ähnliche kleine Blutungen auch bei Tod aus anderer Ursache, wie Erstickung und Verblutung finden. Aber der Schlag in die Herzgegend, dessen Wirkung als „Herzhaken" ein geläufiger, allerdings mit tödlicher Wirkung ungewöhnlicher ist, wurde einwandfrei beobachtet.

In dem Fall von Haberda finden sich makroskopisch erkennbare Läsionen am Herzen in Form von subepicardialen Suffusionen und Ekchymosen, ebenso in dem von E. von Cseh beschriebenen Fall Hämorrhagien im Herzmuskel, sowie in dem von uns angeführten Fall Blutungen am Pericard und zahlreiche, offenbar subepicardiale Blutungen als Ausdruck einer einwandfreien Herzwirkung. Diese drei Fälle sind übrigens die einzigen uns aus der Literatur bekannten, in denen bei plötzlichem Tod nach stumpfen Brusttrauma allein dieser geringfügige autoptische Befund am Herzen sich fand, während zahlreiche Herzverletzungen (zum Teil mit eingeheilten Fremdkörpern) beschrieben sind, die überstanden wurden (vergl. Meixner, Gierke,[27]) Husten,[28]) Kantorowitz[29]) und andere). Und Külbs[30]) konnte experimentell bei Tieren, die er einige Zeit nach einem stumpfen Brusttrauma tötete, Heilungsvor-

gänge im Myocard in Form von jungem Granulationsgewebe feststellen.

In den wenigen bekannten Fällen mit Myocardblutungen erfolgte der Tod erst einige Tage nach dem Trauma. So berichtet Räuber[31]: 8 Tage nach schwersten Mißhandlungen gestorbene Frau. Zahlreiche Blutungen am ganzen Körper. Herzbeutel blutunterlaufen. Herzfleisch mit vielen Blutungen (40—50!), besonders an der Kranzfurche. — Sehr interessant ist der Fall von Schnabel[32]: Heftiger Stoß mit einer Wagendeichsel gegen die Brust. Bald Erholung. Nach 2 Wochen stärkere Anstrengung, Collaps, Tod am folgenden Tage. Die Sektion ergab Blutungen in die Mittelräume, in den Herzbeutel und in die linke Pleurahöhle, unter das Epi- und Endocard des rechten Vorhofs und eine Ruptur der aufsteigenden Aorta mit Aneurysma dissecans, Bluterguß an der Querfurche mit Kompression der Kranzgefäße und Blutungen unter das Epi- und Endocard, sowie in das Myocard der linken Kammer. — Offenbar hat hier eine durch das Trauma bedingte Intimaruptur in der Aorta kurz vor dem Tod erst zu dem Aneurysma dissecans geführt, welches den Tod verursachte und nicht die vor 2 Wochen gesetzten anderen Verletzungen am Herzen. — Auch in dem Fall von Schmerz,[33]) tritt der Tod erst einen Tag nach der Verletzung auf, nachdem wegen Haemopericard die Pericardiotomie ausgeführt worden war. Bei der Sektion fand sich der Herzmuskel von Blutungen durchsetzt, dazu akute Pericarditis und Tbc. pulmonum. — In den von Roßkamm[34]) angeführten Fällen mit Herzverletzungen (zehnmal Blutungen in das Endocard, sechsmal in das Epicard, einmal in das Myocard, zweimal in das Pericard) war der Tod durch andere Ursachen (Lungenzerreißung, Bauchkontusion, Gehirnquetschung) herbeigeführt. Einen einzigartigen Fall von interstitieller Ruptur des Herzmuskels beschreibt Jordan[4]) aus dem Gerichtlich-Medizinischen Institut München: Ein $16\frac{1}{2}$jähriger Spenglerlehrling stürzt bei einer Dacharbeit vom Dach auf die Straße und wird bewußtlos in eine Klinik gebracht, dort wegen Gefahr der Blutaspiration tracheotomiert und stirbt nach einigen Stunden. — Die Sektion ergab als Todesursache Erstickung durch Bluteinatmung im Zustand der Gehirnerschütterung, ausgedehnte Blutaspiration sowie Fettembolie in den Lungenlappen. Als Nebenbefund fanden sich an der Hinterwand der linken Herzkammer, durch den unverletzten Überzug durchschimmernd, streifige und unregelmäßige Blutungen in der Herzkammerwand, die sich auf Längsschniten als eine große Anzahl kleinerer und größerer spaltförmiger Risse darstellten, die mit Blut gefüllt waren und deren Umgebung blutige Durchtränkung der Herzmuskulatur aufwies. Diese interstitielle Herzruptur erklärt Jordan durch eine einmalige, ganz begrenzt auf die Herzhinterwand lokal einwirkende Gewalt, zu der wahrscheinlich das Moment der Scherwirkung kommt, und es ist ihm zuzustimmen, wenn er annimmt, daß die rupturierten

Stellen mit Schwielenbildung ausgeheilt wären, wenn der Verunglückte nicht seinen anderen Verletzungen erlegen wäre. Es ist anzunehmen, daß ähnliche Myocardzerreißungen doch vielleicht bei mancher Sektion bisher nicht aufgedeckt worden sind, besonders dann, wenn man nicht den Zenker'schen Querschnitt durch das Herz macht, wie es am Münchener Gerichtlich-Medizinischen Institut geschieht, oder wenn man nicht nach Ausführung der Virchow'schen Sektionsmethode des Herzens noch nachträglich Flächenschnitte in die Kammerscheidewand und auch sonst in die Herzkammern anlegt.

Zusammenfassend können wir über den von uns beschriebenen Fall sagen, daß der autoptische Befund überraschend gering ist und zur Erklärung des plötzlichen Todes nicht ausreicht, da dieses Verhalten des Herzens im Widerspruch steht zu unseren sonstigen Erfahrungen bei Herzverletzungen.

Der Einwand, daß durch die Blutungen am Herzen eine mechanische Beeinträchtigung des Reizleitungssystems stattgefunden haben konnte, erscheint wenig stichhaltig, da in dem Sektionsbefund Blutungen in die Vorhofs- und die linke Kammerscheidewand, in der das Reizleitungssystem verläuft, fehlen. Immerhin wird man bei etwaigen späteren Fällen die mikroskopische Untersuchung heranziehen, wie in dem von Tyrrel veröffentlichten Fall, bei dem das negative mikroskopische Ergebnis feststeht. Klassisch nach Anamnese, Untersuchung und Darstellung ist der von E. von Cseh veröffentlichte Fall.

In 11 von 12 Fällen erfolgte der Tod bei Einwirkung auf herznahe Brustwandgebiete, einmal nur bei Einwirkung auf den Rücken! Darin deutet sich eine Gesetzmäßigkeit an, die sich nach Schlomka[35]) experimentell bestätigt: Tödliche Traumaeffekte am Herzen, die elektrocardiographisch analysiert wurden, sind bei Einwirkung auf den Rücken nur bei Anwendung sehr starker Gewalten möglich, von denen in dem Fall von Fraenkel keine Rede sein kann. Entsprechend seiner anatomischen Lage ist das Herz vom Rücken her sehr geschützt, und man kann sich eine Einwirkung auf dasselbe nur vorstellen als Mitbeteiligung an einer Commotio thoracica. Das Unbefriedigende dieser Annahme führte Fraenkel zu der Vorstellung, daß es hauptsächlich eine Reizung der intrathoracalen Nerven sein muß, die bei dem zum Status thymico-lymphaticus veranlagten Menschen zum Tode führte.

Wie weit der Status thymico-lymphaticus, der auch in dem Fall von Tyrrel erwähnt wird, als disponierendes Moment in Rechnung zu setzen ist, läßt sich nicht abmessen. Ihm allzugroße Bedeutung beizulegen, warnen uns die Beobachtungen von Löwenthal,[36]) der die Leichen von 26 durch eine Fliegerbombe auf einen Urlauberzug getöteten Soldaten untersuchte und bei allen vergrößerte Thymus- und Lymphdrüsen fand, und nach Groll[37]) ist dieser Status geradezu als „normaler Zustand des gesunden, jungen, gut ge-

nährten Menschen" anzusehen. Ähnlich spricht sich Em. Krüger[38]) aus. Auf jeden Fall aber müssen wir, wie in dem Fall von Jonesku beschrieben, alte myocarditische Herde als ein für den tödlichen Ausgang der Commotio disponierendes Moment ansehen.

Im Fall 7, 8, 9 und 12 findet sich im Sektionsbefund als Nebenbefund ein starker Saft- und Blutreichtum der Lungen (Hyperaemisches Lungenödem) erwähnt, im Fall 8 „massenhaft feinschaumige, dunkelrote Flüssigkeit", die aus den Lungen abfloß. Wir werden auf diesen Befund noch weiter unten zurückkommen.

Was die Mechanik der Commotio cordis betrifft, so zeigen die angeführten Fälle mit Ausnahme von Fall 7, daß die einwirkende Gewalt für den Effekt wenig geeignet ist, wenn sie den Brustkorb langsam komprimiert, sondern wenn sie blitzschnell und „wohlgezielt", d. h. gegen herznahe Brustwandpartien gerichtet, mit starker lebendiger Wucht auf verhältnismäßig kleiner Fläche auftrifft und so nach physikalischen Gesetzen eine „Erschütterungswelle" (Dietrich) in die Tiefe schickt an Stellen, die wenig oder gar nicht durch das Lungenpolster abgedichtet sind. In der Tat konnte Schlomka[39]) als „Praedilektionsstellen" für die Auslösung des Commotio-cordis-effektes experimentell die herznahen Brustwandpartien auffinden.

Wie haben wir uns nun den Ablauf des tödlichen Geschehens bei der Commotio cordis vorzustellen? Es gibt darüber im wesentlichen drei Theorien:

1. Die nervös-reflektorische Theorie, die von Riedinger, Kratter,[40]) Schuster,[41]) Ludwig Rehn[42]) vertreten wird. „Was nun die Frage des Herzstillstands bei relativ geringfügigen Verletzungen anlangt, so hat Rehn darauf hingewiesen, daß es sich hier nicht um Verletzung der Herzganglien als automatischer Bewegungszentren handeln kann, da sie vom Sympathicus stammend, sensibler Natur sind (His, Romberg). Das Herz ist demgemäß selbst der automatische und regulatorische Motor. Es kann sich nur um eine Reflexwirkung drehen, die vielleicht seltener ausgelöst wird, als man a priori annehmen sollte, aber doch nach dem, was ich bei der Brusterschütterung gefunden habe, sehr wohl möglich, ja das wahrscheinlichste ist" (Riedinger). Durch den Schlag auf die Brust kommt es nach Riedinger zu einer Reizung des intrathoracalen Vagus und der Depressoren und zu einer Lähmung des Sympathicus, resp. bei durchschnittenem Vagus zu einer Reizung der Vagusendigungen im Herzen; dadurch starkes Absinken des Blutdrucks und Überfüllung der Mesenterialgefäße analog dem Goltz'schen Klopfversuch und Blutleere des Gehirns. Durch diese Blutleere des Gehirns kommt es zum Tod. — Dieser Reflexvorgang wäre demnach in Parallele zu setzen mit den unter dem Namen „Shock" bekannten tödlichen Vorfällen nach Kontusionen des Bauchs, Verletzung des Kehlkopfs, der Hoden und der inneren weiblichen Genitalien und von jedem Körperteil aus, „wenn eine

Summe zentripetaler Nerven übermäßigen Reizen unterliegt, wenn also der gesamte, der Gewalteinwirkung unterworfene Nervenquerschnitt eine große Flächenausdehnung hat und das Zentralorgan den übermächtigen peripheren Impuls in breiter spinaler Projektion empfängt und als summierten Reiz zentripetal auf das dominierende Gefäßzentrum überleitet" (Coenen).[43]) Ob es, wie Rothberger und Winterstein[44]) annehmen, dabei durch nervöse, zum Herzen gehende Impulse zu einer Herzlähmung durch Kammerflimmern kommt, ist zweifelhaft. Denn Seelig[45]) konnte zeigen, daß die experimentelle Durchschneidung aller afferenten Herznerven den Shock nicht verhindert und nach Richet[46]) gelingt es nicht, durch Reizung des peripheren Vagusstumpfes das Herz zum Stillstand zu bringen, wohl aber durch Reizung des Vagus in der Kontinuität oder an seinem zentralen Stumpf. Es müssen also afferente, zum Gehirn gehende Reize sein, die durch Lähmung des Gefäß- und Atemzentrums zum Tode führen.

Bei erhaltener künstlicher Atmung konnte Friedenthal[47]) selbst durch stärkste elektrische Reizung beider Vagi keinen Herzstillstand hervorrufen und Crile[48]) konnte nachweisen, daß das Herz im Shock reagiert, indem es nach Infusion von physiologischer Kochsalzlösung wieder anfing zu schlagen. Das Herz ist also im Shock zunächst nicht gelähmt, sondern es stellt allmählich seine Tätigkeit ein, indem es bei darniederliegendem Blutdruck leer läuft.

2. Die Theorie des kolloidalen Shocks erklärt den Tod bei Erschütterung des Körpers durch Autointoxikation, indem es nach Lumier[49]) dadurch zu einer Mischung der verschiedenen Zellkolloide kommt, die tödlich auf das Herz wirken soll. Die Untersuchungen von Parascandalo,[50]) Naegeli,[51]) Hirose[52]) ergeben, daß in dem untergehenden Gewebe giftige Stoffe entstehen in Form von intermediären Eiweißspaltprodukten. Und zwar soll es nicht einmal des Untergangs größerer Gewebsmassen bedürfen, sondern die molekulare Alteration der einzelnen Elemente soll schon genügen, um die beobachteten schwersten Allgemeinerscheinungen bei Brustkontusionen ohne materielle Organverletzungen zu erklären. Im Sinne dieser Theorie sind vielleicht auch die Versuche von Criep[53]) zu verwerten, der bei intravenöser Injektion kleinster Mengen von artfremdem Eiweiß als Ausdruck einer Herzwirkung die mannigfaltigsten Veränderungen im Elektrocardiogramm, darunter auch solche vom Typ der Coronareffekte, fand.

3. Die cardiale Theorie sucht als Ursache des Commotio-cordis-Effektes als primum movens Funktionsstörungen im Herzen selbst aufzudecken. Sie wurde besonders von Schlomka durch zahlreiche tierexperimentelle Untersuchungen begründet, auf die wir weiter unten zu sprechen kommen werden.

Tier-Experimentelles.

Da es aus begreiflichen Gründen wohl kaum je möglich sein wird, eine tödliche Commotio cordis eingehend klinisch mit Aufzeichnung der Herzstromkurve, des Blutdrucks, der Herzgröße vor und nach dem Ereignis zu beobachten, liegt es nahe, diesen Vorgang im Tierexperiment zu studieren. Die noch vor der Zeit der Anwendung des Elektrocardiographen von Meola,[54]) Riedinger und Külbs[55]) durchgeführten Untersuchungen über die experimentelle Commotio cordis bestätigen übereinstimmend die Tatsache der Commotio cordis mit plötzlichem Tod. Angeführt sei ein Experiment von Külbs: Teckel, sofort nach dem Schlag gegen die linke Brustseite gestorben. Bei der Sektion an der Lunge eine Blutung im cardialen Mittellappen, zwei kleine Blutungen im pericardialen Fett, am Herzmuskel makroskopisch keine Blutung. — Von allen Untersuchern werden Irregularität, abnorme Beschleunigung oder Verlangsamung des Pulses und eine starke Blutdrucksenkung beschrieben. Der tödliche Effekt wird reflektorisch erklärt durch die direkte Reizung des Vagus, Lähmung des Splanchnicus und Gehirnanämie.

Durch die Untersuchungen Bodes[56]) wissen wir, daß das Herz für eine Beeinträchtigung der Coronararterien sehr empfindlich ist. Die Abklemmung oder Verletzung derselben bringt das Hundeherz sofort flimmernd zum Absterben.

Kronecker[57]) gab in Experimenten, die von Hare[58]) bestätigt wurden, eine im oberen Drittel der Kammerscheidewand des Hundeherzens befindliche Stelle, das sogenannte Coordinationszentrum, an, dessen Verletzung das Herz sofort zum Flimmern bringt. Nach unseren heutigen Vorstellungen handelt es sich dabei offenbar auch beim Hund um das in der Kammerscheidewand verlaufende Hiß'sche Bündel.

In neuerer Zeit hat Schlomka[59]) an über 700 Versuchen an Kaninchen und Katzen den Einfluß stumpfer Brusttraumen auf das Herz studiert. Dabei wurden neben der elektrocardiographischen Aufzeichnung der Herzstromkurve bei vielen Versuchen auch die Arterien- und Venendrucke registriert und Herzröntgenbilder angefertigt. Schlomka konnte so experimentell alle aus der menschlichen Pathophysiologie bekannten pathologischen Abwandlungen des Elektrocardiogramms erzeugen, die wir bei Herzkrankheiten kennen: Extrasystolen heterogenen Ursprungs, Vorhofflimmern, atrio-ventriculäre Leitungsstörungen mit partiellem und totalem Block, Sinusbradycardien, Kammerkomplexe nach Art der Coronartypen, Kammerflimmern. Der arterielle Druck zeigte ein sofortiges starkes Absinken, während der venöse Druck langsam anstieg, wie

es bei akuter Kreislaufinsuffizienz zu erwarten ist. Als regelmäßiges Begleitsymptom konnte durch das Herzröntgenbild eine Herzdilatation mit einer Volumenzunahme in Mittel um etwa 30%, im Maximum bis zu 250% festgestellt werden. Der Grad dieser experimentell festgehaltenen Ergebnisse ging parallel der Schwere und dem Verlauf der Erscheinungen beim Tier.

In eigenen Versuchen an Meerschweinchen konnten wir uns überzeugen, daß es verhältnismäßig leicht (schon beim vierten Versuch!) gelingt, eine tödliche Commotio cordis hervorzurufen. Narkoti-



Abb. 1.

EKG von einer tödlichen Commatio cordis durch Herzkammerflimmern, ausgelöst durch einen leichten Schlag gegen Stelle des Herzspitzenstoßes

sierten Tieren wurden mit einem Gummireflexhammer leichte, gegen die Gegend des Herzspitzenstoßes gerichtete Schläge versetzt und zugleich das Elektrocardiogramm abgeleitet, wie es in Kurve 1 zum Ausdruck kommt.

Im Augenblick des Schlages, der mit der Kammerschwankung zusammenfällt, sehen wir die Spaltung der Kammerschwankung als Ausdruck der gestörten Reizausbreitung in der Kammermuskulatur, eine tiefe Q-Zacke und eine sogenannte coronare T-Zacke. Diesem coronarem Kammerkomplex folgt unmittelbar Herzkammerflimmern, aus dem sich das Herz nicht mehr erholt und im Lauf von etwa 3 Minuten flimmernd abstirbt.

Da wir uns bei den vorausgehenden Versuchen bei der Sektion der Tiere überzeugen mußten, daß die stumpfe Brustverletzung makroskopisch erkennbare Läsionen am Herzen hervorgerufen hatte, so daß sie uns für unseren Zweck nicht brauchbar schienen — im Elektrocardiogramm war Herzkammerflimmern, bezw. einmal totaler Kammerblock registriert worden — wurde bei diesem Versuch absichtlich der Schlag möglichst leicht geführt, um eine reine Commotio cordis zu bekommen. Der Tod trat unmittelbar nach dem Schlag nach einigen krampfhaften Atemzügen ein. Bei der Sektion dieses Tieres fand sich eine eben erkennbare Blutung im linken Brustmuskel, sonst keine Verletzung der Thoraxwandung. Die Brusteingeweide, insbesondere Herz und Lungen, zeigten makroskopisch keine erkennbaren Veränderungen, ebenso die Abdominalorgane. — Bei der histologischen Untersuchung (Pathologisches Institut des Krankenhauses Westend-Berlin) zeigte das Herz eine sehr starke

Füllung der pericardialen Gefäße und vielleicht ein geringes Ödem im Pericard, keine Blutung. Die Coronararterien waren eng. Über das Reizleitungssystem äußerten sich die Untersucher nicht bindend, da diese Untersuchung sehr schwierig ist, weil sich das Reizleitungssystem beim Meerschweinchen sehr schlecht von der übrigen Muskulatur abhebt. Auch Herr Prof. Merkel bestätigt, daß in den von ihm untersuchten Schnitten (von demselben Herz) keine Blutungen oder Zerreißungen im Herzmuskel, wie sie v. Cseh beschrieben hatte, festzustellen sind.

Interessant ist es, dem vorigen Versuch folgenden gegenüberzustellen, bei dem wir die Herzwirkung eines sehr starken peripheren Reizes im Elektrocardiogramm beobachten wollten. Wir versetzten einem narkotisierten Meerschweinchen im Lauf von etwa $^3/_4$ Stunden absichtlich sehr starke Schläge auf den Leib (Kurve 2).

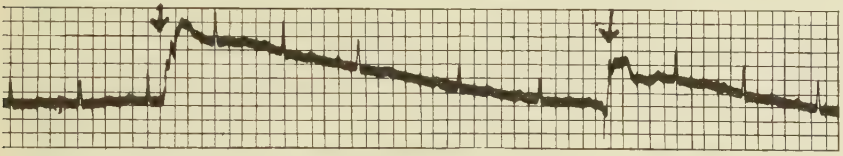

Abb. 2.

Siebentes Bauchtrauma nach $^3/_4$ Stunden

Da nach dieser Zeit das Tier (in Narkose gehalten) immer noch lebte, wurde es getötet. Die Sektion ergab schwerste Verletzungen an den Abdominalorganen: Zertrümmerung der Leber, Zerreißung des Magens, mehrfache Zerreißung der Gedärme mit Austritt von Kot, Blutung ins Abdomen. Dabei waren im Elektrocardiogramm, das mit Unterbrechungen bis zum Abbrechen des Versuches abgeleitet wurde, so gut wie keine Veränderungen nachweisbar! Also:

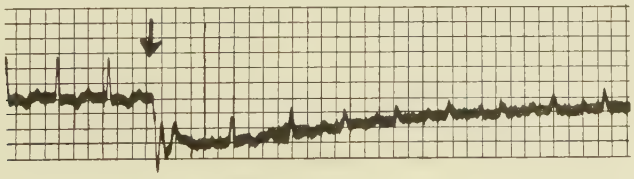

Abb. 3.

EKG bei schweren Bauchtraumen

schwerste periphere Reize, die weder durch direkte Vagus-Acceleransreizung noch über den Reflex: peripherer Reiz — Gefäßzentrum in der Medulla —, Splanchnicus (analog dem Goltz'schen Klopfversuch) auf das Herz eingewirkt hatten, wie Kurve 3 zeigt.

Zusammen mit den von Schlomka gefundenen Ergebnissen, dem sturzartigen Absinken des arteriellen, dem langsamen Anstieg des venösen Drucks und der Herzdilatation können wir sagen, daß es sich bei der experimentellen Commotio cordis offenbar um eine akuteste cardiale Kreislaufinsuffizienz handelt, die sich bei tödlichen Fällen im Elektrocardiogramm weitaus am häufigsten als durch Kammerflimmern verursacht darstellt. Die häufig beobachteten Kammerkomplexe vom coronaren Typ lassen auch einen Schluß zu auf die im Herzen bei der Commotio cordis sich abspielenden Vorgänge. Nach dem, was wir über das Auftreten der coronaren Kurven wissen, liegen ihnen Durchblutungsstörungen im Herzmuskel, bedingt durch Verschluß oder Spasmen in den Coronararterien, zugrunde. Da durch die mikroskopische Untersuchung organische Läsionen der Coronararterien auszuschließen sind, kann es sich nur um funktionelle Störungen handeln, die Schlomka vergleicht mit dem den Chirurgen geläufigen „traumatischen segmenteren Gefäßkrampf" peripherer Gefäße nach akuter Gewalteinwirkung in der Nähe derselben. Je nach der Lokalisation und der Ausbreitung sowie der Dauer der Durchblutungsstörung kommt es zu teils reversiblen leichten bis schweren, teils irreversiblen Störungen, die beim Auftreten von Herzkammerflimmern oder totalem Kammerblock fast immer zu sofortigem Tod, dem so genannten „Sekundenherztod", führen.

Die Frage, warum es bei den gröberen anatomischen Herzläsionen zum Coronarspasmus und zum Herzkammerflimmern häufig nicht kommt, muß offen bleiben.

Zusammenfassung.

Wenn es erlaubt ist, vom Tierexperiment Schlüsse auf analoge menschliche Vorgänge zu ziehen, dann ist die Folgerung berechtigt, daß es bei der Commotio cordis in erster Linie Störungen im Herzen selbst sind, die den ganzen Symptomenkomplex verursachen, angefangen von leichtesten, subjektiv kaum zum Bewußtsein kommenden Rhythmusstörungen bis zu den schweren Erscheinungen mit schlagartig einsetzender, mehr oder minder lang dauernder Bewußtlosigkeit — klinisch das hervorstechendste Symptom —, mit stokkender aussetzender Herztätigkeit und unregelmäßiger Atmung, und schließlich zu der schwersten Form, dem plötzlichen Tod. Die Schwere der klinischen Erscheinungen geht parallel dem Grad der Herzstörungen, die zu einer akuten Kreislaufinsuffizienz mit Stauung im venösen und im Lungenkreislauf und zu Gehirnanämie führen. In dieser Richtung ist die Tatsache zu bewerten, daß in den Sektionsbefunden in vier Fällen ein hyperämisches Lungenödem beschrieben wird.

Für die Fälle von Commotio cordis mit plötzlichem Tod konnten wir als Ursache Herzkammerflimmern oder schwere Überleitungs-

störungen finden, die das sofortige Erlöschen des Kreislaufs bedingen. Aus der Art des Elektrocardiogramms nehmen wir Durchblutungsstörungen im Herzmuskel an, die durch Coronarspasmen verursacht sind.

Wenn wir im Gegensatz zu der nervös-reflektorischen Theorie zu dieser Erklärung des Wesens der Commotio cordis kommen und dieselbe von dem allgemeinen Begriff des Shocks abtrennen, sind wir uns bewußt, daß wir über das „Warum" nicht mehr wissen.

Die Commotio cordis ist ein Ausnahmefall. Denn, wie häufig betont, ist das Herz oft tolerant gegen schwere Läsionen und auch seine empfindlichsten Teile, die Coronararterien, sind schon mit Erfolg der Gegenstand von Operationen gewesen. So glückte Breadbury[60]) in vier von sieben Fällen die Unterbindung des ram. desc. der Art. coron. sin. Und das Herz hatte weder auf die Verletzung noch auf die Unterbindung des Coronarastes mit Kammerflimmern geantwortet.

Die schon vorliegenden Ergebnisse der elektrocardiographischen Untersuchungen beim Menschen nach nicht tödlichen stumpfen Brusttraumen bestätigen unsere Auffassung von der Commotio cordis. So konnten Laubry, Bloch und Meyer[61]) als Folge eines stumpfen Brusttraumas einen totalen Block durch das Elektrocardiogramm nachweisen. Und Jakobi[62]) fand nach einem Schlag durch eine Eisentrosse auf die Brustwand, der zu einer kurzen Ohnmacht geführt hatte, eine Coronarinsuffizienz, die elektrocardiographisch nachweisbar war, mit einer deutlichen Herzerweiterung.

Der Zweck dieser Arbeit war, an Hand mehrerer in der Literatur gesammelter Fälle und einer eigenen Beobachtung von Commotio cordis die Tatsache derselben zu erweisen und an tierexperimentellen Untersuchungen über das Wesen der dabei im Herzen sich abspielenden Vorgänge Wissenswertes beizutragen.

Zum Schluß spreche ich Herrn Professor Dr. H. Merkel meinen herzlichsten Dank aus für die Überlassung der Arbeit, die Ratschläge für die Abfassung derselben und die Übernahme des Referates.

An dieser Stelle danke ich auch Herrn Chefarzt Dr. Hartig, dessen Entgegenkommen mir die Durchführung der Versuche am Knappschaftskrankenhaus Klettwitz ermöglichte.

Literaturnachweis.

1. Urbach: Die Verletzungen des Herzens durch stumpfe Gewalt. Wiener Beiträge zur gerichtl. Medizin. Bd. IV, S. 104.
2. Wehner Karl: Stumpfe Gewalt in ihrer Auswirkung auf den jugendlichen Brustkorb nach einschlägigen Sektionsbeobachtungen. Inaug.-Diss. aus dem ger.-med. Institut München 1929.
3. Hallermann: Verletzungen des Herzens und der großen Gefäße durch stumpfe Gewalt. Deutsche Zeitschr. für die gesamte Gerichtliche Medizin. Bd. 24, S. 176 (1935).
4. Jordan: Die bei stumpfer Gewalteinwirkung auf den Brustkorb beobachteten Verletzungen des Herzbeutels und des Herzens. Inaug.-Diss. aus dem ger.-med. Institut München 1936.
5. Merkel: Handbuch der ärztlichen Erfahrungen im Weltkrieg. Bd. 8.
6. Revensdorf: Mitteilungen aus den Grenzgebieten der Inneren Medizin und Chirurgie. 1903. 11. Bd., S. 603.
7. Fischer Georg: Beiträge zur Kasuistik der Herzchirurgie. Bruns Beiträge zur klinischen Chir. Bd. 69 (1868).
8. Elsberg: Versuche über Herzverletzungen. v. Bruns Beiträge z. klin. Chirurgie. Bd. 19.
9. Sauerbruch: Thoraxchirurgie, II. Bd.
10. Riedinger: Verletzungen und chirurgische Erkrankungen des Thorax. Dtsch Chirurgie, Lief. 42, 1888.
11. — Verletzungen des Thorax und seines Inhalts. Handbuch der praktischen Chirurgie (Bergmann und Bruns), Bd. 2, 1907.
12. Schürmayer: Gerichtl. Med. 1850.
13. Nelaton: Elements de pathol. chirurg. T. III. Paris, p. 493.
14. Senator: Schmidts Jahrbuch, Bd. 108, S. 62.
15. Jonesku: Ref. Dtsch. med. Wochenschr. Nr. 18 (1910).
16. Reubold: Bemerkung über Quetschung der Eingeweide von Brust- und Bauchhöhle. Friedreichs Blätter 1900.
17. Meola: La comotione thoracica. Giornale internationale d sc med. 1879. Heft 9, zitiert nach Riedinger: Verletzungen und chirurgische Erkrankungen des Thorax. Stuttgart 1888.
18. Haberda: Lehrbuch der gerichtlichen Medizin, S. 561.
19. Fraenkel: Chocktod beim Boxkampf. D. Z. f. d. g. G.-M. 1922.
20. Dietrich: Kontusionsverletzungen innerer Organe. Med. Kl. 1916, Nr. 50.
21. Naegeli und Henschen: Lehrbuch der Chirurgie.
22. Thyrell Paul: D. Z. f. d. g. Ger. Med. Band 19, Heft 5. 22. August 1932.
23. Deutsch Felix: Sekundentod beim Boxkampf durch Commotio cordis. (Ein Beitrag zur Frage des Sportherzens) Wien. Arch. für innere Med. 20, S. 279—286 (1930).

24. Meixner: Referat zu Deutsch Felix (Sekundentod beim Boxkampf). Vierteljahres-Zeitschrift f. g. Med. 1931, S. 218 und die Handlungsfähigkeit Schwerverletzter. D. Z. f. d. g. Ger. Med. 1931, S. 150.
25. E. v. Oseh: Histologische Untersuchungen des Herzens eines an Com. cord. Verstorbenen. D. Z. f. d. g. Ger. Med. 1935, Bd. 24, S. 322—329.
26. Lochte: Beobachtungen über den plötzlichen Tod aus inneren Ursachen. Vierteljahresschr. f. ger. Med., Heft 1 (1904) und über Todesfälle mit geringem oder negativen Obduktionsbefund. Vierteljahresschr. f. ger. Med., III. Folge, 39. Bd.
27. Gierke: Kriegsverletzungen des Herzens. Jena 1920.
28. Husten: Perforierender Defekt des Septum ventriculorum auf traumatischer Grundlage. Zentralblatt für allgemeine Pathologie und pathol. Anatomie. Bd. 37, Erg. Heft, S. 249 - 259 (1926).
29. Kantorowitz: Über Herzkrankheiten infolge von Trauma. Dissertation 1897, Berlin.
30. Külbs: Experimente und Untersuchungen über Herz und Trauma. Grenzgebiete der Medizin, Bd. 19, Heft 4.
31. Räuber: Vierteljahreschr. f. ger. Med , Bd. 60, Heft 1 (1920).
32. Schnabel; Schmidts Jahrbuch, Bd. 110.
33. Schmerz: Bruns Beiträge z. klin. Chir., Bd. 81 (1912)
34. Roßkamm: Herz- und Gefäßverletzungen bei Tod durch stumpfe Gewalt. Dissertation, Berlin 1925.
35. Schlomka und Schmitz: Experimentelle Untersuchungen über den Einfluß stumpfer Brusttraumen auf das Elektrocardiogramm. Zeitschr. f. d. ges. experim. Med., Bd. 83, Heft 5 und 6 (1932).
36. Löwenthal: Die makroskopische Beurteilung eines Stat. thymo-lymphatic. an der Leiche und ihr Wert für die Beurteilung von plötzlichen Todesfällen und Selbstmorden. Vierteljahresschr. f. d. ger. Med., Bd. 59 (1920).
37. Groll: Hyperplasie des lymph. Gewebes bei Kriegsteilnehmern. M. m. W. 1919, Nr. 30.
38. Krüger Emilie: Wie stellt sich der Gerichtsarzt zum Stat. thymolymphatic.? D. Z. f. d. ges. Ger. Med. 8, S. 117 (1926).
39. Schlomka: wie 35.
40. Kratter: Lehrbuch der gerichtl. Medizin 1921, S. 350.
41. Schuster: Über Verletzungen der Brust durch stumpfwirkende Gewalt vom gerichtärztlichen Standpunkt. Zeitschr. f Heilkunde I. 1890, S. 417.
42. Rehn Ludwig: Kasuistischer Beitrag zu Herzverletzungen. Inaug.-Diss. 1933, Hamburg.
43. Coenen: Ohnmacht, Kollaps und Shock. M. m. W. 73. 1 und 66. (1926).
44. Rothberger und Winterstein: zitiert nach Coenen.
45. Seelig: zitiert nach Coenen.
46. Richet und Duvoir: La mort par inhibition. Ann. de méd. lég. 1925, Jahrg. 5. Nr. 5, S. 193—225 und Nr. 7, S. 357—363.
47. Friedenthal: Über reflektorischen Herztod bei Menschen und Tieren. Archiv f. Physiol. 1901, S. 31.
48. Crile: zitiert nach Nolte: Zur Frage des Shocktodes. Vierteljahresschr. f. ger. Med. 41, S. 293 (1911).

49. Lumier: zitiert nach Duvoir und Richet, wie 46.
50. Parascandalo: Arch. int. de med. et Chirurgie, 1898.
51. Naegeli: Zentralbl. f. Chirurgie 1919, Heft 49.
52. Hirose, Nobugoschi: Tierexperimentelle Untersuchungen über den traumatischen Shock. Jap. journ. of med. sciences IX. Surg. orthop. a. odontol. Bd. 1, Nr. 2.
53. Criep: zitiert nach Schlomka: Untersuchungen über den Einfluß stumpfer Brustkorbtraumen auf das Herz. Versuche an sensibilisierten Kaninchen. Zeitschr. f. g. experim. Med. Bd. 92, Heft 5 und 6.
54. Meola: wie 17.
55. Külbs: wie 30.
56. Bode: Versuche über Herzverletzungen. Bruns Beitrage z. klin. Chirurgie 1897, Bd. 19.
57. Kronecker: zitiert nach Ebbinghaus: Ein Beitrag zu den traumatischen Erkrankungen des Herzens. Dtsch. Zeitschr. f. Chirurgie, Bd. 66.
58. Hare: The fatality of heart-wounds. part II, Philadelphia, Rep. 10, Aug. 1889.
59. Schlomka: a) wie 34.
b) Commotio cordis. Klin. Wochenschr. 1933, Nr 43.
c) Schlomka und Hinrichs: Experimentelle Untersuchungen über den Einfluß stumpfer Brustkorbverletzungen auf das Elektrocardiogramm. Zeitschr. f. d. ges. experiment. Med. Bd. 81, Heft 1 und 2.
d) Schlomka und Schmitz: Zeitschr. f. d. ges. experiment. Med. Bd. 85, Heft 3 und 4.
e) Die Bedeutung der Commotio cordis für den ärztlichen Sachverständigen. Ärztl. Sachverständigen Zeitung 1934, Nr. 7/8.
60. Breadbury: zitiert nach Sauerbruch, Thoraxchirurgie, 2. Bd., S. 223.
61. Laubry, Bloch und Meyer: zitiert nach Schlomka und Hinrichs: Zeitschr. f. d. ges. experim. Med. Bd. 81, 1. und 2 Heft, S. 59.
62. Jakobi: Zur Commotio cordis. XI. Tagung d. Dtsch. Gesellsch. f. Unfallheilk., Versicherungs- und Versorgungsmed. in Zentalblatt f, Chirurgie 1936, Nr. 43, S. 2577.

Lebenslauf.

Ich wurde am 8. Dezember 1905 in Satzbach bei Passau geboren, absolvierte das humanistische Gymnasium in Passau, studierte dann Philosophie und vom Wintersemester 1927/28 ab in München Medizin, wo ich 1929 das Physikum und 1932/33 das medizinische Staatsexamen machte.